Anatomia microscopica della cartilagine

Di questo argomento si è discusso ampiamente nel capitolo 3, da pag. 69.

Anatomia microscopica dell'osso

L'osso come organo

Nel loro insieme le ossa danno forma e sostegno al corpo, proteggono organi molli quali l'encefalo e i visceri toracici, danno inserzione a tendini e muscoli consentendo la postura e il movimento, sono la sede dell'emopoiesi e un cospicuo deposito di calcio per le necessità di tutto l'organismo. Nel vivente, le componenti che costituiscono il tipico organo chiamato osso sono il tessuto osseo, le membrane connettivali di rivestimento esterno (periostio) ed interno (endostio), il midollo osseo, vasi e nervi e, ove presente, la cartilagine articolare.

Le principali caratteristiche funzionali dell'osso sono l'elevata resistenza alle forze compressive e tensive in rapporto alla massa, la buona elasticità, l'eccellente capacità rigenerativa, la sensibilità a influenze endocrine, metaboliche, nutrizionali.

Degli aspetti di anatomia microscopica dell'osso maturo si è discusso nal capitolo 3 a pag. 71.

Periostio ed endostio

Il periostio è una membrana connettivale specializzata, ricca di vasi sanguiferi, che avvolge la superficie esterna dell'osso, mentre l'endostio – più sottile – riveste le cavità interne, come la cavità diafisaria e le concamerazioni dell'osso spugnoso. Nella volta cranica, le cui ossa si sviluppano per ossificazione intramembranosa, il periostio prende il nome di pericranio, mentre il tessuto che ne riveste la superficie interna è la dura madre. Il periostio è assente dove si trova cartilagine articolare, dove si inseriscono tendini e legamenti, intorno alle ossa sesamoidi, nella parte intracapsulare del collo del femore, sull'astragalo. Lo strato di periostio o endostio che è a contatto con il tessuto osseo è detto anche strato cambiale, perché dotato di capacità osteogenetica; qui, cellule indifferenziate osteoprogenitrici differenziano in osteoblasti, le cellule capaci di deporre nuova matrice ossea mineralizzata. Tale fenomeno è intenso e generalizzato nell'osso in accrescimento, ma diviene cospicuo anche nell'adulto in sede di frattura dell'osso per contribuire alla riparazione della lesione.

Cartilagine articolare

La cartilagine articolare è un sottile (1-7 mm) strato di cartilagine di tipo ialino posta a ricoprire le superfici ossee che vengono a reciproco contatto nelle articolazioni sinoviali. Quando ricopre una superficie ossea convessa, la lamina di cartilagine articolare è più spessa al centro che alla periferia di tale superficie, il contrario se la superficie ossea è concava. La cartilagine articolare si continua, al di fuori della zona di contatto fra le superfici articolari, nella membrana sinoviale. A differenza della cartilagine presente in altre sedi non ossifica mai completamente; contiene uno scarso numero di condrociti, è priva di vasi sanguiferi e linfatici, nonché di nervi. È bagnata dal liquido sinoviale e la sua superficie è estremamente liscia. La sua struttura (Fig. 7.16) è specialmente adatta a sopportare le forze compressive che si scaricano sull'articolazione, sia in fase statica che dinamica. La cartila-

Fig. 7.16

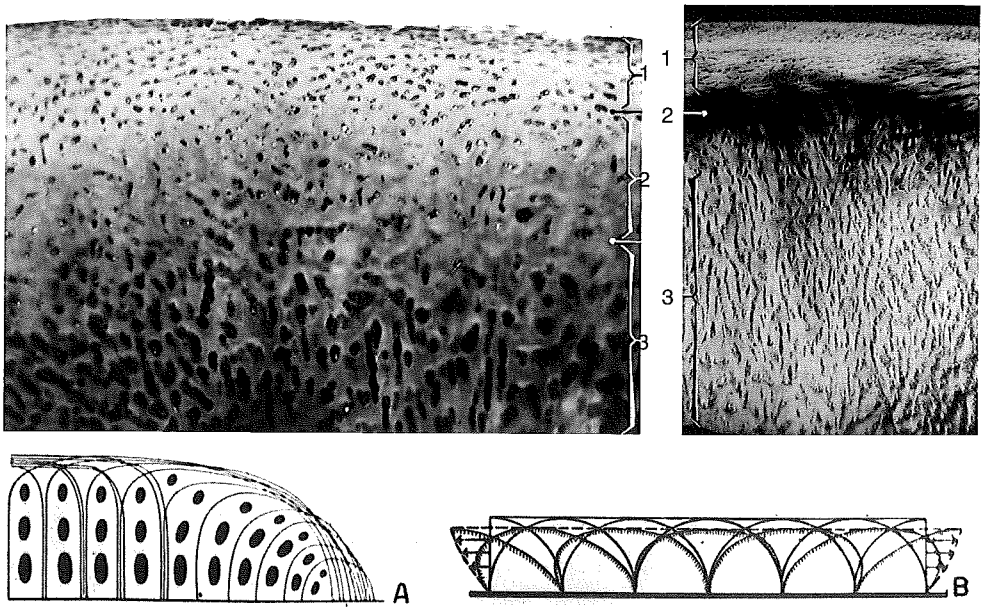

In alto: microfotografie dimostranti le tre zone principali della cartilagine articolare. La cavità articolare è in alto. Il fotogramma a destra è stato ottenuto in luce polarizzata per dimostrare il decorso delle fibre collagene nelle varie zone. In basso: schemi che illustrano la disposizione a zona della cartilagine articolare in condizioni di assenza di pressione (A) e sotto carico (B). Le macchie nere indicano i condrociti; le linee rappresentano la direzione delle fibre della matrice.

gine articolare è strettamente ancorata all'osso sottostante (osso sottocondrale) per l'ingranarsi della superficie ossea con la sua regione profonda, calcificata (zona 4); entrambe le superfici, ossea e cartilaginea, presentano solchi e rilievi complementari che hanno in comune fasci fibrosi. Al di sopra della zona calcificata si trova una porzione raggiata (zona 3) in cui le cellule sono grandi, rotonde e disposte in colonne parallele separate da fasci fibrosi diretti perpendicolarmente alla superficie ossea sottostante. La zona superiore, detta di transizione o intermedia (zona 2) è formata da cellule attivamente secernenti matrice separate da fasci di fibre a decorso obliquo. La zona più superficiale (zona 1) è sottile, contiene condrociti piccoli, discoidali, disposti parallelamente alla superficie e circondati da sottili fasci di fibre anch'essi tangenziali alla superficie; i proteoglicani sono scarsi. Questa zona è frequentemente descritta come un diaframma resistente alla tensione. Si ritiene che, nel loro complesso, cellule e matrice della cartilagine articolare lavorino insieme per fornire un meccanismo di sospensione idrodinamica capace di assorbire e distribuire sollecitazioni fisiologiche compressive o tangenziali e di trasmetterle all'osso subcondrale. Quando alla cartilagine articolare viene applicato un carico, la matrice si deforma elasticamente con leggero spostamento della cartilagine man mano che l'acqua legata ai proteoglicani migra verso regioni della matrice non compresse; quando la cartilagine è sollevata dal carico, la pressione osmotica richiama acqua ad imbibire i proteoglicani ristabilendo l'equilibrio. Lo spostamento eccessivo di questi ultimi è frenato dalla fitta maglia di fibre collagene che pervade l'intera cartilagine.

RIFERIMENTI CLINICI

Con l'età e il normale impiego delle articolazioni, modeste alterazioni degenerative della cartilagine articolare sono costanti, con riduzione della capacità di assorbimento del carico. La cartilagine articolare non è particolarmente resistente alle sollecitazioni tangenziali e si può quindi danneggiare facilmente in caso di dislocazione traumatica dell'articolazione (sublussazione o lussazione). In tal caso la sua riparazione è problematica, perché il tessuto è avascolare.

Vasi e nervi dell'osso

Nell'osso, i vasi sanguiferi si trovano nel periostio, nel tessuto osseo, nel midollo, al di sotto della cartilagine articolare. La distribuzione dei vasi nell'osso è strettamente legata alle modalità istogenetiche e alla forma dell'osso stesso. Ad esempio, le ossa lunghe sono rifornite di sangue da una o due arterie nutritizie diafisarie e da vasi epifisari e metafisari. Le arterie che penetrano nelle ossa lunghe raggiungono direttamente la superficie della cavità midollare e si ramificano verso entrambe le epifisi, dove si ana-

stomizzano con rami di vasi penetrati nell'osso a questo livello. Le arterie contenute nella cavità midollare emettono rami centripeti verso la zona centrale della dialisi (ove è contenuto il midollo) e rami centrifughi che penetrano nella compatta ossea e si ramificano per fornire sangue ai capillari contenuti nei canali di Havers degli osteoni. Il drenaggio venoso avviene verso un seno venoso centrale per i capillari del midollo osseo e attraverso venule del periostio per quelli della compatta ossea. Nel tessuto osseo non sono stati dimostrati vasi linfatici, presenti invece nel periostio.

I nervi dell'osso giungono al periostio e si ramificano con i vasi nutritizi per raggiungere i sistemi haversiani. I nervi contengono essenzialmente fibre sensitive e visceromotrici per i vasi.

Membrana sinoviale

Le articolazioni mobili (o diartrosi, articolazioni per contiguità) presentano, fra gli elementi strutturali caratteristici, la capsula articolare. Questa è composta da uno strato esterno più o meno spesso di connettivo fibroso denso contenente fibroblasti dispersi nella matrice collagene che mantiene uniti i capi articolari e da un sottile strato interno, molto più ricco in cellule, detto lamina o membrana sinoviale, o più semplicemente **sinovia**. La sinovia costituisce quindi la superficie interna della capsula articolare e si estende anche sulle superfici ossee intracapsulari non interessate dal movimento e sui legamenti intracapsulari. Una lamina simile alla sinovia si trova anche nelle borse annesse ad alcune articolazioni e attorno a certi tendini nei punti di frizione con le strutture circostanti. La principale funzione della sinovia è produrre (e riassorbire) un liquido, liquido sinoviale, simile per caratteristiche fisiche all'albume d'uovo – da cui il nome sinovia – che partecipa alla lubrificazione delle superfici articolari e, probabilmente, alla loro nutrizione. La sinovia può avere spessore e aspetto diverso nelle varie parti di un'articolazione; in termini generali consta di uno strato sottointimale periferico di connettivo compatto con fibre collagene ed elastiche, fibroblasti, mast-cellule, macrofagi e cellule adipose, e di un sottile strato intimale discontinuo affacciato alla cavità articolare, dello spessore di due-tre cellule (20-40 μm). La sinovia è ricca di vasi, con capillari fenestrati abbondanti soprattutto fra strato sottointimale ed intimale. Lo strato intimale è essenzialmente formato da due tipi di cellule, i sinoviociti A e B, privi di lamina basale e assimilabili, rispettivamente, a macrofagi e a fibroblasti specializzati. I sinoviociti di tipo A, che hanno origine nel midollo osseo, sono principalmente coinvolti nella fagocitosi di detriti (cellulari e non) che si trovano nel liquido sinoviale, mentre i sinoviociti di tipo B, probabilmente di origine locale, partecipano alla produzione di componenti del liquido sinoviale.

CRANIO E COLLO

Cranio

Il cranio forma lo scheletro della parte più rostrale del corpo umano, denominata testa. Esso fa parte dello scheletro assile ed è articolato con la colonna vertebrale. Il cranio è costituito da un complesso di ossa articolate tra loro.

Il cranio è formato da due parti principali: il **neurocranio** e lo **splancnocranio** (Fig. 7.17 e Tab. 7.VI). Il **neurocranio** (anche denominato **scatola cranica**) si presenta come un voluminoso e robusto contenitore osseo